

Chronische postoperative inguinale Schmerzen (CPIP) – ein unterschätztes Problem in der Hernien-Chirurgie

Chronische Leistenschmerzen sind sehr häufig und können durch multiple Ursachen bedingt sein. Deswegen stellt das Beschwerdebild meistens eine interdisziplinäre Herausforderung dar. Dieser Umstand führt nicht selten zu langwierigen diagnostischen Abklärungen und nicht immer erfolgreichen Behandlungen durch unterschiedliche Fachdisziplinen.

PD Dr. med. Henry Hoffmann, F.E.B.S. Abdominal Wall Surgery, hoffmann@zweichirurgen.ch

Dr. med. Debora Nowakowski, nowakowski@zweichirurgen.ch

Prof. Dr. med. Philipp Kirchhoff, F.E.B.S. Abdominal Wall Surgery, kirchhoff@zweichirurgen.ch

SAHC (Schweizer Arbeitsgruppe für Hernienchirurgie)



PD Dr. med. Henry Hoffmann

Bei Leistenschmerzen differenziert man primäre von sekundären Formen. Primäre Leistenschmerzen stehen nicht im Zusammenhang mit einer vorherigen Operation. Eine Vielzahl von Differentialdiagnosen wie zum Beispiel Pathologien des Hüftgelenks, des Urogenitaltrakts, des Gastrointestinaltrakts oder muskuloskeletale Verletzungen kommen als Ursache infrage¹. Eine Leistenhernie hingegen bereitet – von einer Einklemmung abgesehen – meist ein Druckgefühl ohne ausgeprägte Schmerzen und präsentiert sich nicht selten nur als asymptomatische inguinale Schwellung. Sekundäre Leistenschmerzen resultieren aus einer vorgängigen Leistenhernien-Operation, selten auch Hüftoperation. Die chronischen postoperativen Schmerzen nach Leistenhernien-Operationen werden in der Fachliteratur als CPIP (chronic postoperative inguinal pain) bezeichnet.



Dr. med. Debora Nowakowski

Leistenhernien-Operationen gehören zu den häufigsten chirurgischen Eingriffen überhaupt. Pro Jahr werden zum Beispiel in der Schweiz ca. 18'000 Leistenhernien-Operationen durchgeführt. Allein wegen dieser hohen Anzahl an Eingriffen kommt einer qualitativ hochwertigen Leistenhernien-Chirurgie eine herausragende Bedeutung zu. Vor diesem Hintergrund erstaunt es jedoch, dass wissenschaftliche Arbeiten mit hohem Evidenzgrad lange nicht verfügbar waren. Erst seit der Einführung von Hernien-Registern² in Europa wurde es möglich, eine Abbildung der tatsächlichen Versorgungsqualität in der Leistenhernien-Chirurgie zu generieren. Schnell zeichnete sich ab, dass die chronischen postoperativen inguinalen Schmerzen (CPIP) vor allem seit der Einführung der spannungsfreien Operationstechniken mit Netz das Hernien-Rezidiv als häufigste und wichtigste Komplikation abgelöst haben³.

Definition CPIP

Chronische postoperative Schmerzen wurden bereits 1986 durch die «International Association for the Study of Pain» als Schmerzen definiert, die mehr als drei Monate trotz optimaler konservativer Therapie anhalten⁴. Diese Definition wurde nachfolgend durch viele epidemiologische Studien validiert⁵. Gesamthaft muss in der Leistenhernien-Chirurgie von einer CPIP-Rate von 10–12% ausgegangen werden⁶⁻⁸. CPIP mit starker Beeinträchtigung des sozialen und beruflichen Lebens tritt bei bis zu 5–10% der Patienten auf^{9, 10}. In der Schweiz sind pro Jahr ca. 1800–2100 Patienten von CPIP betroffen.

Ursachen

In der Zwischenzeit wurden diverse Risikofaktoren für die Entwicklung eines CPIP identifiziert^{3, 11, 12}, dazu zählen unter anderem junges Alter, weibliches Geschlecht, Rezidiv-Operationen, ausgeprägte prä- und postoperative Schmerzen, traumatische

Netzfixation, offene Operationstechniken und die Operation von kleinen Leistenhernien. (EHS Klassifikation 1, Bruchpforte kleiner 1.5 cm). Bei Patienten, die mit primären inguinalen Schmerzen beim Hausarzt vorstellig werden, fehlen typischerweise die klassischen klinischen Befunde einer Leistenhernie. Nur im Ultraschall wird dann meist eine kleine, laterale «Hernie» beschrieben. Werden diese Patienten dann operiert, besteht ein ausgesprochen hohes Risiko eines CPIP, da die Schmerzursache durch die Operation meist nicht behoben, sondern eher noch verstärkt wird¹. Daher sollte in solchen Fällen vor einer Operation zwingend eine interdisziplinäre Abklärung weiterer möglicher Schmerzursachen erfolgen (Orthopädie, Urologie, Gynäkologie usw.). Auch geringe Fallzahlen der Operateure und der chirurgischen Einrichtung können einen negativen Einfluss auf das Rezidiv-Risiko und auf die CPIP Rate haben¹³. Das implantierte Kunststoffnetz hat entgegen hartnäckiger Annahmen keinen Einfluss auf die Entwicklung eines CPIP, denn das Risiko für CPIP ist bei netzfreien Operationstechniken vergleichbar hoch¹⁴.

Diagnostik

Die Diagnostik und zielgerichtete Behandlung von CPIP ist eine interdisziplinäre Herausforderung und bedarf einer gewissen Fachkenntnis¹. Neben einer umfassenden Schmerz-Anamnese und der Einsicht in den Operationsbericht spielt die körperliche, gezielte Untersuchung eine wegweisende Rolle. Typisch für CPIP ist ein neuropathischer Schmerz, oft verbunden mit einer Dysästhesie. Seltener besteht eine Mischung aus neuropathischem und nozizeptivem Schmerz. Neuropathische Schmerzen entstehen durch eine direkte strukturelle Schädigung des Nerven während der Operation. Sie werden als stechend oder elektrisierend beschrieben, sind stets durch körperliche Aktivität auslösbar, haben in fast allen Fällen einen klaren Triggerpunkt und strahlen im Verlauf der betroffenen inguinalen Nerven aus. Typischerweise haben klassische Analgetika (NSAR, Paracetamol usw.) kaum einen schmerzlindernden Effekt. Wegweisendes Instrument zur Objektivierung der Beschwerden ist ein «inguinales Mapping» (Abbildung 1). Durch das Mapping können die betroffenen Nerven mit ihren entsprechenden Dermatomen klar identifiziert werden. Der nächste Schritt ist dann eine gezielte Infiltration der betroffenen Nerven mit einem Lokalanästhetikum. N. ilioinguinalis und N. iliohypogastricus können auch ohne Ultraschall-Unterstützung recht einfach medial der Spina iliaca ant. sup. infiltriert werden. Der Ramus genitales des N. genitofemoralis hingegen ist schwieriger zu infiltrieren. Liegt ein klassisches CPIP vor, so lässt sich der Schmerz durch die Infiltration sofort ausschalten oder reduzieren. Bei fehlender Schmerzreduktion trotz wiederholter, optimaler Infiltration liegt mit hoher Wahrscheinlichkeit kein klassisches CPIP vor und andere Schmerzursachen



Prof. Dr. med. Philipp Kirchhoff



SAHC

Schweizerische Arbeitsgruppe
für Hernienchirurgie

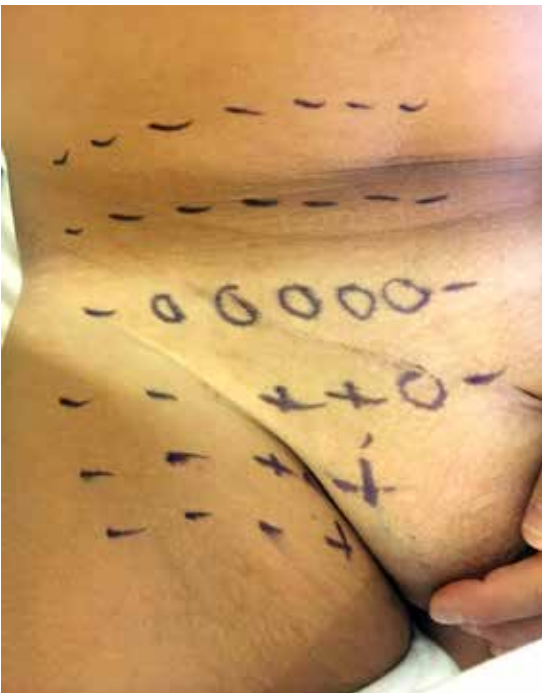

Abbildung 1a: Zustand nach offener Lichtenstein-Operation. Neuropathische Schmerzen im Versorgungsgebiet des N. ilioinguinalis rechts mit Hypästhesie im Versorgungsgebiet des N. iliohypogastricus (Vermutlich infolge einer pragmatischen Neurektomie während der Lichtenstein-Operation).

(+) Schmerzen, (-) keine Schmerzen, (o) Hyp- oder Anästhesie

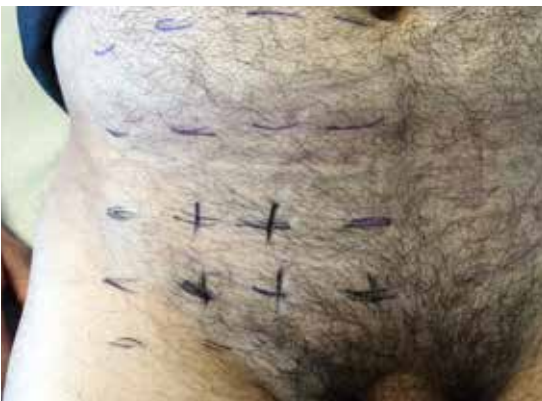

Abbildung 1b: Zustand nach offener Lichtenstein-Operation rechts. Neuropathische Schmerzen im Versorgungsgebiet des N. iliohypogastricus.

(+) Schmerzen, (-) keine Schmerzen, (o) Hyp- oder Anästhesie

Referenzen

- Jacob BP, Chen DC, Ramshaw B, Towfi S (2016) *The SAGES Manual of Groin Pain*
- Stechemesser B, Jacob DA, Schug-Pass C, Köckerling F (2012) *Herniated: An Internet-based registry for outcome research in hernia surgery. Hernia 16:269–276 . doi: 10.1007/s10029-012-0908-3*
- Köckerling F, Bittner R, Kofler M, Mayer F, Adolf D, Kuthe A, Weyhe D (2019) *Lichtenstein Versus Total Extraperitoneal Patch Plasty Versus Transabdominal Patch Plasty Technique for Primary Unilateral Inguinal Hernia Repair. Ann Surg 269:351–357 . doi: 10.1097/sla.0000000000002541*
- (1986) *Classification of chronic pain. Descriptions of chronic pain syndromes and definitions of pain terms. Prepared by the International Association for the Study of Pain, Subcommittee on Taxonomy. Pain Suppl 3:S1-226*
- Van Den Kerkhof EG, Peters ML, Bruce J (2013) *Chronic pain after surgery: Time for standardization? a framework to establish core risk factor and outcome domains for epidemiological studies. Clin J Pain 29:2–8 . doi: 10.1097/AJP.0b013e31824730c2*
- Aasvang EK, Gmaehle E, Hansen JB, Gmaehle B, Forman JL, Schwarz J, Bittner R, Kehlet H (2010) *Predictive Risk Factors for Persistent Postherniotomy Pain. Anesthesiology 112:957–969 . doi: 10.1097/ALN.0b013e3181d31ff8*
- Nienhuijs SW, Rosman C, Strobbe LJA, Wolff A, Bleichrodt RP (2008) *An overview of the features influencing pain after inguinal hernia repair. Int J Surg 6:351–356 . doi: 10.1016/j.ijssu.2008.02.005*
- The Herniasurge Group (2018) *International guidelines for groin hernia management. Hernia. doi: 10.1007/s10029-017-1668-x*
- Kehlet H (2008) *Chronic pain after groin hernia repair. Br J Surg 95:135–136 . doi: 10.1002/bjs.6111*
- Bande D, Moltó L, Pereira JA, Montes A (2020) *Chronic pain after groin hernia repair: Pain characteristics and impact on quality of life. BMC Surg 20:1–11 . doi: 10.1186/s12893-020-00805-9*
- Reinbold W (2017) *Risk factors of chronic pain after inguinal hernia repair: a systematic review. Innov Surg Sci 2:61–68 . doi: 10.1515/iss-2017-0017*
- Hoffmann H, Walther D, Bittner R, Köckerling F, Adolf D, Kirchoff P (2020) *Smaller Inguinal Hernias are Independent Risk Factors for Developing Chronic Postoperative Inguinal Pain (CPIP): A Registry-based Multivariable Analysis of 57, 999 Patients. Ann Surg XX:1 . doi: 10.1097/SLA.0000000000003065*
- Köckerling F, Bittner R, Kraft B, Hukauf M, Kuthe A, Schug-Pass C (2016) *Does surgeon volume matter in the outcome of endoscopic inguinal hernia repair? Surg Endosc m:1–13 . doi: 10.1007/s00464-016-5001-z*
- Köckerling F, Koch A, Adolf D, Keller T, Lorenz R, Fortelny RH, Schug-Pass C (2018) *Has Shouldice Repair in a Selected Group of Patients with Inguinal Hernia Comparable Results to Lichtenstein, TEP and TAPP Techniques? World J Surg 1–10 . doi: 10.1007/s00268-017-4433-5*
- Streitberger K (2020) *Diagnostische und therapeutische Nervenblockaden in der Schmerztherapie. Ther Umsch 77:270–273 . doi: 10.1024/0040-5930/a001190*
- Alfieri S, Amid PK, Campanelli G, Izard G, Kehlet H, Wijsmuller AR, Di Miceli D, Doglietto GB (2011) *International guidelines for prevention and management of post-operative chronic pain following inguinal hernia surgery. Hernia 15:239–249*
- Reinbold W, Schroeder AD, Schroeder M, Berger C, Rohr M, Wehrenberg U (2015) *Retroperitoneal anatomy of the iliohypogastric, ilioinguinal, genitofemoral, and lateral femoral cutaneous nerve: consequences for prevention and treatment of chronic inguinodynia. Hernia 19:539–548 . doi: 10.1007/s10029-015-1396-z*
- Hu QL, Chen DC (2018) *Approach to the Patient with Chronic Groin Pain. Surg Clin North Am 98:651–665 . doi: 10.1016/j.suc.2018.02.002*

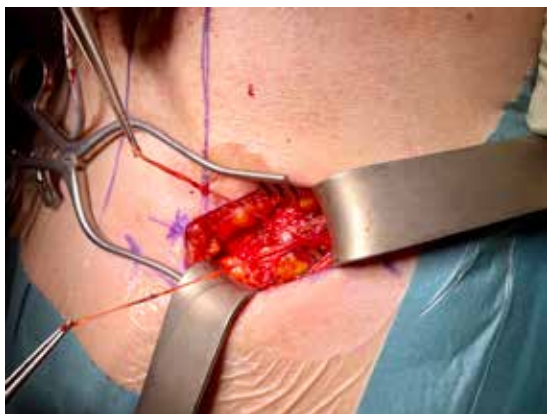

Abbildung 2a: offene Neurektomie der linken Leiste. Gut sichtbar der verzweigte Verlauf des N. ilioinguinalis.

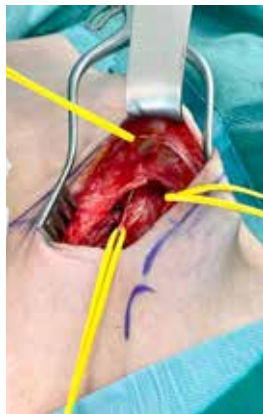

Abbildung 2b: angeschlungener N. iliohypogastricus rechts. Gut zu erkennen ist der mediale Durchtritt des Nerven durch die Externusaponeurose mit nachfolgender Aufzweigung in mehrere Äste.

müssen gezielt gesucht werden. Dazu zählen zum Beispiel Orchalgie, Hüftgelenk-Impingement (FAI), Diskusprolaps der BWS-LWS, andere urologische oder gynäkologische Ursachen sowie Pathologien der Iliopsoas-Gruppe und der Adduktoren.

Neben der diagnostischen Infiltration empfiehlt sich auch eine Bildgebung zum Ausschluss operativ zu behobender Ursachen der Schmerzen. Dazu zählen Meshome, präperitoneale chronische Serome, Rezidive oder Samenstrang-Lipome, die v. a. bei TEP- und TAPP-Verfahren häufig übersehen werden. Hierfür bietet sich neben einer orientierenden Sonografie v. a. das MRI an.

Therapie

Die Therapie des CPIP richtet sich ausschliesslich nach dem Leidensdruck der Patienten. Da das CPIP mit der Zeit in einigen Fällen über einen längeren Zeitraum abklingen kann, ist eine «watchful waiting»-Strategie mit angepasster multimodaler Analgesie bei Patienten mit geringem Leidensdruck durchaus eine Option. Zusätzlich können in solchen Situationen repetitive therapeutische Blockaden mit Lokalanästhesie zur Desensibilisierung versucht werden¹⁵. Eine weitere Möglichkeit ist die interventionelle Neuroablation (z. B. Kryoablation, Radiofrequenz-Ablation), wobei hier durch die strukturelle Destruktion des Nerven eine anhaltende Schmerzreduktion erreicht werden kann. Allen interventionellen Massnahmen ist jedoch gemein, dass kaum belastbare Studiendaten vorliegen¹⁵.

Daher gilt beim Versagen konservativer oder interventioneller Therapiemassnahmen sowie einem hohen Leidensdruck mit starker Beeinträchtigung der Lebensqualität die Triple-Neurektomie als akzeptierte und wirkungsvolle Therapie¹⁶. In ausgewählten Fällen kann auch eine selektive Neurektomie erfolgen. Das eingebrachte Netz sollte v. a. bei suboptimaler Lage (Falten, Wulste, aufgerollte Netzränder) so weit wie möglich entfernt werden. Dieser Eingriff sollte jedoch nur von erfahrenen Chirurgen mit entsprechender Expertise durchgeführt werden, da das Aufsuchen der Nerven im meist vernarbten Gewebe schwierig ist und die Netz-Explantation mit einem deutlich höheren Risiko für intraoperative Komplikationen einhergeht. Prinzipiell sollte aufgrund der hohen anatomischen Variabilität der Nervenverläufe mit Aufzweigung in viele Äste die Resektion möglichst weit proximal erfolgen¹⁷. N. ilioinguinalis und N. iliohypogastricus sind gut über den offenen, anterioren Zugang erreichbar (Abbildung 2). Die proximalen Nervenenden sollten lateral auf Höhe der Spina iliaca ant. sup. in der Rumpfmuskulatur versenkt werden, um dem Risiko von Neurom-Bildungen vorzubeugen. Die Resektion des N. genitofemoralis sollte laparoskopisch und möglichst zentral erfolgen (Abbildung 3). Die Resultate der Triple-Neurektomie sind in erfahrenen Händen bei guter Patienten-Selektion vielversprechend, hier kann eine Erfolgsrate von 85–95% erreicht werden¹⁸. Ähnliche Resultate konnten wir auch im eigenen Patientengut erreichen. Im Jahr 2021 haben wir in unserem Zentrum 16 Patienten mit CPIP operativ versorgt. Bei der Hälfte der Patienten war die offene Lichtenstein-Operation die auslösende Ursache, bei der anderen Hälfte wurden endoskopische Techniken (TEP/TAPP) primär angewandt. Bei 12 Patienten wurde eine komplette Triple-Neurektomie durchgeführt, bei 4 Patienten eine selektive Neurektomie. Der Netzausbau erfolgte partiell bei 9 Patienten und komplett bei 7 Patienten. Eine komplette Schmerzfreiheit wurde bei 12 Patienten erreicht (75%), eine signifikante Schmerzreduktion konnte bei 25% (n=4) der Patienten erreicht werden.

Schlussfolgerung

Primäre und sekundäre Leistenschmerzen sind eine diagnostische und therapeutische Herausforderung. Die chronischen Schmerzen nach Inguinalhernien-Operation (CPIP) sind die wichtigste und häufigste Komplikation nach Leistenhernien-Operationen. Eine gute Patienten-Aufklärung, die Kenntnis der Risikofaktoren und eine ausreichende Expertise in der komplexen Diagnostik und Behandlung der CPIP-Patienten sind Schlüsselfaktoren, um diese Pathologie möglichst effizient zu behandeln. Hierbei spielt die chirurgische Neurektomie eine zentrale Rolle.

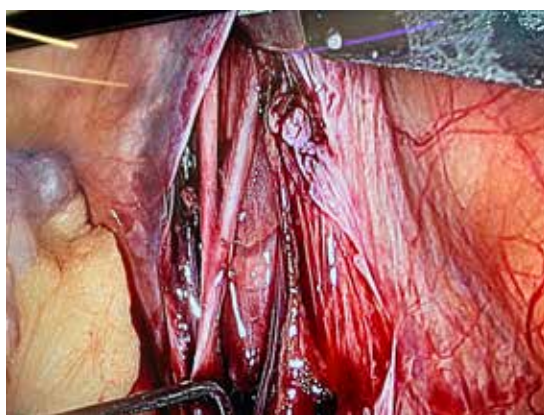
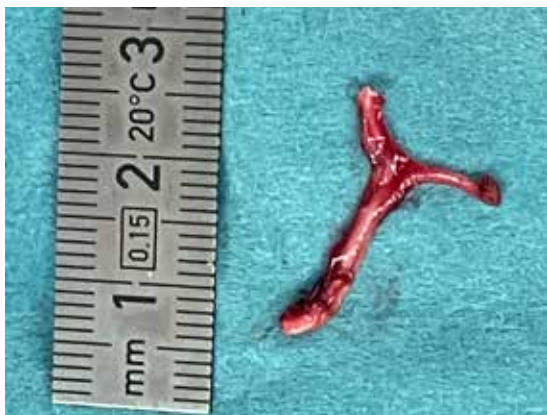

Abbildung 3: CPIP durch Verletzung des N. genitofemoralis während einer TAPP-Operation am inneren Leistenring. Laparoskopische Darstellung der Aufzweigung des N. genitofemoralis rechts auf dem Psoas-Muskel inkl. Resektat.